

## ПРЕГЛЕД ИСТОРИЈАТА ХИРУРШКОГ ЛЕЧЕЊА ОКЛУЗИВНЕ БОЛЕСТИ КАРОТИДНИХ АРТЕРИЈА

Петар ПОПОВ, Дарио ЈОЦИЋ, Срђан БАБИЋ, Слободан ТАНАСКОВИЋ,  
Предраг ЈОВАНОВИЋ, Драгослав НЕНЕЗИЋ, Ненад ИЛИЈЕВСКИ, Ђорђе РАДАК

Клиника за васкуларну хирургију, Институт за кардиоваскуларне болести „Дедиње”, Београд

### КРАТАК САДРЖАЈ

Мистерија функционисања церебралне циркулације траје још од античке Грчке. Радовима с краја деветнаестог века у истраживање су уведени научни методи и научне технике. У првој половини двадесетог века дефинисан је проблем оклузивне болести каротидних артерија и постављене су основе за њихово хируршко лечење. Први успешни реконструктивни хируршки поступци су изведени педесетих година двадесетог века, када почиње ера успешног хируршког лечења каротидне болести. Данас је операција на каротидним артеријама једна од најчешће извођених хируршких поступака у васкуларној хирургији уопште, с веома малом стопом морбидитета и морталитета болесника.

**Кључне речи:** историја; каротида; ендартеректомија; артериосклероза

### УВОД

Око 57% свих смртних случајева у Србији последица су болести срца и крвних судова. Артериосклероза, као генерализовано обољење, одговорна је за смрт седамнаест и по милиона људи у свету годишње, од којих се чак 80% налази у неразвијеним и земљама у развоју. У Србији 16% смртних исхода изазвано је цереброваскуларном инсуфицијенцијом, која је на трећем месту по учесталости, иза кардиолошких и малигних обољења. У периоду 1980-1990. године смртност од цереброваскуларних болести чинила је 25% укупног морталитета од свих кардиоваскуларних обољења [1]. У Србији на сваких сат и 45 минута умре по један човек од последица можданог удара, што је око 5.500 људи годишње. Један од најчешћих разлога настанка шлога свакако су атеросклеротске лезије на екстракранијалном делу каротидних артерија.

Циљ овог прегледног рада био је да се препозна и нагласи значај хируршког лечења каротидне болести, јер болесници који преживе цереброваскуларни инсулт постају значајан медицински, социјални, психолошки, економски и породични проблем.

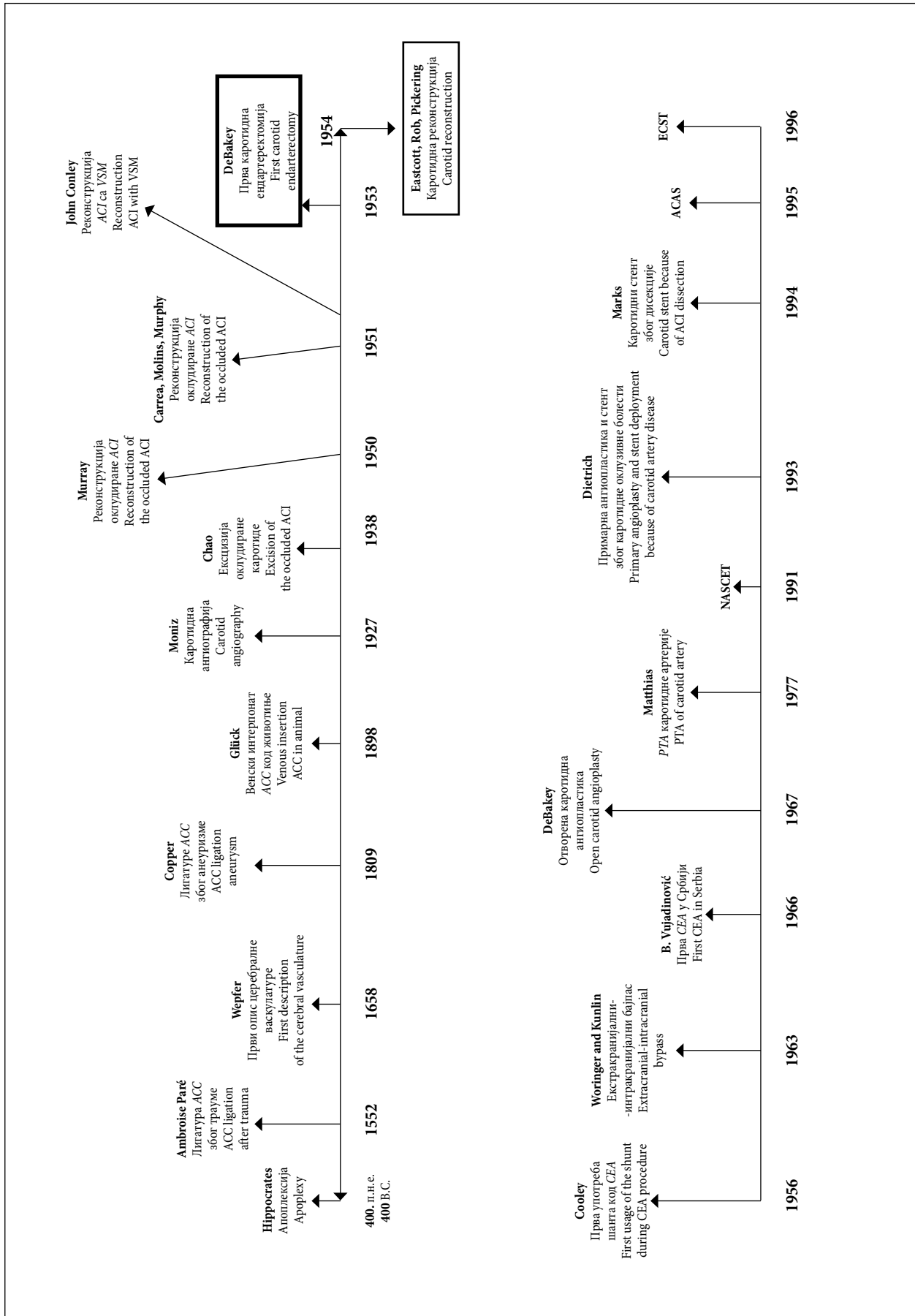
### ПРЕГЛЕД ИСТОРИЈЕ

Стари Грци су још пре више од две хиљаде година учили утицај каротидне (грч. каротите или карос – запањити се, онесвестити се) артеријске болести на неуролошке функције код човека (Схема 1). У четвртом веку пре нове ере Хипократ у својим списима користи израз „апоплексија”, како би описао стања која се данас дефинишу као пролазни исхемијски напад (енгл. *transient ischemic attack* – TIA), реверзибилни исхемијски неуролошки дефицит (енгл. *reversible ischemic neurologic deficit* – RIND) и мождани удар – шлог. Према писању Руфуса из Ефеса (100. година нове ере),

израз „каротида” се односио на артерије врата, чија је компресија изазивала ступор или сан. Клаудије Гален, најпознатији Грк у римској империји у другом веку нове ере, препознао је повезаност хемиплегије и лезија насталих у контралатералном делу мозга [2]. Он је јасно описао првих седам кранијалних нерава, а најпознатији је био по томе што је први утврдио да артеријски крвни судови носе крв, а не ваздух.

Швајцарски патолог и фармаколог Јохан Јакоб Вепфер (*Johann Jakob Wepfer*) је 1658. године први описао тромбозу каротидних артерија у екстракранијалном и интракранијалном делу. У раду *“Treatise de Apoplexia”* приказао је анатомију артерија врата и патолошке промене каротидног и вертебробазиларног система. Детаљно је објаснио хемисферно напајање мозга преко каротидних артерија које се гранају на путу ка кори великог мозга. Дао је и примере можданог удара, прогресивног можданог удара, TIA и RIND. Овај рад се сматра првом писаном референцом на тему патолошких промена на артеријама врата, пратеће симптоматологије и последица обољења артерија [2-4]. Шест година касније енглески лекар Томас Вилис (*Thomas Willis*) [5], водећи неуроанатом 17. века, у монументалном раду *“Cerebri Anatome”* класификовао је кранијалне нерве, први пут описао *n. accessorius* и хексагоналну мрежу артерија на бази мозга, познате као Вилисов шестоугао [2, 3, 5, 6].

Први писани траг о лигирању каротидне артерије хируршким путем везује се за 1552. годину и француског хирурга Амброаза Пареа (*Ambroise Paré*) [7], који је описао да су се код болесника непосредно по операцији развиле афазиа и хемиплегија контралатералне стране. Као што се и могло очекивати, први хируршки поступак на каротидним артеријама било је лигирање артерије као последица трауме или крварења. Немац Хебенштрајт (*Hebenstreit*) у свом преводу „Хирургије” Бенцамина Бела (*Bewamin Bell*) 1793. године помиње случај повреде каротидне артерије настале током



SCHEMA 1. Историјски преглед реконструкција каротидних артерија.  
SCHEMA 1. Historical review of carotid artery reconstruction

хирушког уклањања скирозног тумора с врата. Хирург је лигирао артерију, а болесник је живео још неколико година. Ово се у научним круговима сматра првим објављеним случајем хирушког лигирања каротидне артерије [8]. Још једно успешно лигирање каротидне артерије извео је Британац Дејвид Флеминг (*David Fleming*) 17. октобра 1803. године, после покушаја самоубиства једног британског морнара пререзивањем врата ножем. Болесник је преживео и потпуно се опоравио, а случај је четрнаест година касније описао Р. В. Коли (*Coley*) [9].

Године 1809. сир Естли Купер (*Sir Astley Cooper*) [10, 11], енглески хирург и анатом, схватио је и објаснио механизам настанка можданог удара код људи код којих је лигирана каротидна артерија као последица трауме. Крајем 1805. године први је покушао да лигира каротидну артерију насталу услед цервиксне анеуризме. Болесник је, задобивши сепсу, умро 21. дана после операције, са знацима левостране хемипарезе. Купер је исту операцију поново извео средином 1808. године у *Guy's Hospital*. Болесник је био педесетпетогодишњак с пулзативном тумефацијом величине јајета непосредно испод мандибуле. Током хирушког поступка подвезао је крајеве каротидне артерије изнад и испод анеуризматске вреће. Оперисани болесник се потпуно опоравио и живео до 1821. године. То је забележено као прво успешно подвезивање каротидне артерије због анеуризме.

Амерички хирург Џон Вајет (*John Wyeth*) [12] је 1878. године објавио проширени приказ 898 случајева подвезивања заједничке каротидне артерије. Смртност је била 41%, док је код лигирања спољне каротидне артерије била 4,5%. Гал (*Gull*) је 1855. године указао на узрочно-последичну везу атеросклеротских промена на екстракранијалном делу каротидних артерија и можданог удара [13], док је Фирхов (*Virchow*) [14] описао каротидну тромбозу удружену с ипсилатералним слепилом, али уз тврдњу да су лумени очне артерије и централне артерије ретине отворени.

Немачки хирург Глик (*Glück*) [15] је 1898. године у раду "*Die moderne Chirurgie des Circulations Apparates*" приказао могућност реконструкције заједничке каротидне артерије венским кондуитом које је вршио у својим експерименталним радовима на лабораторијским животињама.

Док је Пенцолт (*Penzoldt*) [16] 1881. године први описао клиничку слику хемипарезе, афазиие и кратког губитка свести услед тромбозе унутрашње каротидне артерије, Кјари (*Chiari*) [17] је 1905. у Прагу детаљно описао улцерисани плак на каротидној бифуркацији и на основу патолошких испитивања закључио да постоји могућност откидања емболуса од плака који може довести до шлога. Такође, први је препознао могућност да каротидна оклузивна болест екстракранијалног сегмента може бити одговорна за неуролошке симптоме.

Амерички неуролог Рамсеј Хант (*Ramsay Hunt*) [18] је 1914. године изразима *brain softening* (умекшање мо-

зга) и *stroke* (мождани удар) описао патолошке промене и клиничко стање мозга који се манифестују хемиплегијом и ипсилатералним *amaurosis fugax* насталим као последица патолошких промена на каротидним артеријама (приказ 20 болесника, без потврде оклузијом).

Прву ангиографију крвних судова мозга користећи натријум-јодид као контрастно средство урадио је Португалац Егаш Мониз (*Egas Moniz*) [19] 7. јула 1927. године у Паризу, на састанку удружења неуролога. Бабински (*Babinski*), чувени француски неуролог, био је импресиониран првим резултатима новог метода. Мониз 1949. године добија Нобелову награду, али не због церебралне ангиографије, већ због рада на префронталној лоботомии. И Швеђанин Сјоквист (*Sjoqvist*) [20] 1936. године приказује оклузију каротидне артерије потврђену на ангиограму.

Средином четрдесетих година двадесетог века постаје јасно да неуролошки испади код болесника с променама на артеријама врата нису изазване искључиво тромбозом, већ и тешким стенозантим променама на овим артеријама. Миликен (*Millikan*) [21] је 1955. године описао интермитентну инсуфицијенцију каротидног артеријског система као церебралне интермитентне клаудикације, приказао аналогичну с клаудикацијама доњих екстремитета и дефинисао значај колатералне циркулације. Колосалну улогу у опису механизма настанка можданог удара и његових последица одиграли су канадски лекари Карл Фишер (*Carl Fisher*) [22-24] и Рамсеј Хант [25], који су нагласили значај степена стенозе, квалитета и локализације каротидног плака у настанку шлога. Додај се сматрало да 55% можданих удара настаје услед вазоспазма.

## ЕРА РЕКОНСТРУКТИВНЕ ХИРУРГИЈЕ

До почетка педесетих година двадесетог века хируршко лечење каротидне оклузивне болести се сводило на: блок ганглиона стелатума, цервиксну симпатектомију, тромбектомију тромбозираних артерија уз реституцију крвотока, лигатуру и ексцизију каротидне бифуркације, те лигатуру интракранијалног дела каротидних артерија сребрним клипсом. Наведени поступци су извођени како би се артерије врата релаксирале од вазоспазма и спречила могућа емболизација у дисталне гране каротидних артерија. Постигнути резултати нису били задовољавајући у спречавању настанка шлога, тако да је примена ових поступака обустављена [26, 27].

Поред Глика, и Жабуле (*Jaboulay*) [28] у Француској, Карел (*Carrel*) [29-31] и Гатрија (*Guthrie*) у Америци су 1902. године хируршком реконструкцијом помоћу венског кондуита успоставили крвоток у каротидном сливу. Истраживања Алексиса Карела углавном су се односила на експерименталну хирургију и трансплантацију ткива и органа. Године 1902.

је у *Lyons Medical* објавио рад о техници тзв. *end-to-end* анастомозе крвних судова, а 1910. је показао да се крвни судови могу чувати дуже време на ниској температури пре него што се употребе у трансплантационој хирургији. Године 1912. добио је Нобелову награду из области физиологије [29-31].

Перчевски (*Perczewski*) је 1916. године успешно реконструисао каротидну артерију термино-терминалном анастомозом после ресекције анеуризме, а Хеберер (*Heberer*) је извео сличну интервенцију 1918. године после повреде артерије код немачког војника [32, 33].

Амерички лекар Џон Конли (*John J. Conley*; Слика 1) [34] уноси низ иновација у реконструктивну хирургију вратних артерија и 1951. године користи венски интерпонат у реконструкцији ресецираног, зрачењем оштећеног и руптурираног дела заједничке каротидне артерије (хируршки поступак је 1918. године описао *LeFevre*). Будући да се бавио хирургијом тумора врата, објавио је 11 случајева радикалних хируршких дисекција врата с реконструкцијом каротидних артерија. У том периоду у Торонту Гордон Мареј (*Gordon Murray*) је хируршком реконструкцијом успешно успоставио крвоток код претходно оклудираних заједничке каротидне артерије [35].


Кареа (*Carrea*), Молина (*Molina*) и Марфи (*Murphy*) [35] су 1951. године у Буенос Ајресу успешно реконструисали тешко стенозирану каротидну артерију, ресецирајући оболели део и правећи потом термино-терминалну анастомозу. Код болесника су се после интервенције развиле деснострани хемипареза и афазиа, али се његово неуролошко стање касније опоравило.

Случај је објављен у литератури тек после четири године.

Ендартеректомију, као примарну технику у хируршком лечењу атеросклеротски промењених артерија, први је промовисао Дос Сантос (*Dos Santos*) [36] 1946. године на аортоилијачном сегменту. Године 1953. у болници Монтефјоре у Њујорку Страли (*Strully*), Хурвит (*Hurwitt*) и Бланкенбург (*Blankenburg*) су безуспешно покушали да ураде ендартеректомију каротидних артерија. С обзиром на то да током неуспеле интервенције није забележен ретроградни проток, схватили су да та техника има смисла само онда када је дистални део крвног суда проходан [37].

Прва успешна ендартеректомија каротидне артерије урађена је 7. августа 1953. године без претходне артериографије, а обавио ју је пионир васкуларне, кардиолошке и трансплантационе хирургије 20. века Мајкл Дебејки (*Michael DeBakey*; Слика 2) [38, 39]. Неколико месеци касније (19. маја 1954. године) Искот (*Eascott*), Пикеринг (*Pickering*) и Роб (*Rob*) [40] су извели идентичну операцију и објавили своје резултате у престижном часопису *The Lancet* у новембру исте године. Хируршки захват над болесником изведен је у хипотермији, ресекцијом оклудираних делова унутрашње каротидне артерије и термино-терминалном анастомозом између заједничке и унутрашње каротидне артерије, уз лигирање спољашње каротидне артерије.

Денман (*Denman*), Ени (*Ehni*) и Дјути (*Duty*) [41] 1954. године први користе артеријски кондуит, лиофилизирани хомографт у реконструкцији оклудираних унутрашње каротидне артерије, да би две годи-



СЛИКА 1. Џон Конли  
FIGURE 1. John J. Conley



СЛИКА 2. Мајкл Дебејки  
FIGURE 2. Michael DeBakey

**ТАБЕЛА 1.** Хронолошки редослед извођења првих каротидних реконструкција.  
**TABLE 1.** Historical sequences of the first carotid reconstructions.

Хирурги Surgeons	Датум операције Date of the operation	Степен стенозе Degree of stenosis	Хируршки поступци Surgical procedures	Успостављање протока Flow rate
<i>Carrea, Molins, Murphy</i>	20/10/1951	Парцијална Partial	T-T анастомоза ACE-ACI T-T anastomosis ACE-ACI	Да Yes
<i>Strully, Hurwitt, Blankenberg</i>	28/01/1953	Оклузија Occlusion	Тромбendarтеректомија ACI уз лигарање и ресекцију Thrombendarterectomy ACI resection and ligation	Не No
<i>DeBakey</i>	07/08/1953	Оклузија Occlusion	Тромбendarтеректомија ACI Thrombendarterectomy ACI	Да Yes
<i>Eastcott, Pickering, Rob</i>	19/05/1954	Парцијална Partial	T-T анастомоза ACC-ACI T-T anastomosis ACC-ACI	Да Yes
<i>Denman, Ehni, Duty</i>	14/07/1954	Оклузија Occlusion	Ресекција ACI уз реконструкцију хомографтом ACI resection with homograft reconstruction	Да Yes
<i>Lin, Javid, Doyle</i>	12/1955	Парцијална Partial	Ресекција уз реконструкцију VSM графтом ACI resection with VSM reconstruction	Да Yes
<i>Murphey, Miller</i>	06/02/1956	Оклузија Occlusion	Тромбendarтеректомија ACI Thrombendarterectomy ACI	Да Yes
<i>Cooley, Al-Naaman, Carton</i>	08/03/1956	Парцијална Partial	Ендартеректомија ACI Endarterectomy ACI	Да Yes
<i>Lyons, Galbraith</i>	09/08/1956	Парцијална Partial	Супклавикокаротидни бајпас графт Subclavian-carotid bypass	Да Yes

T-T – термино-терминална анастомоза; ACE – arteria carotis externaе; ACI – arteria carotis internaе; ACC – arteria carotis communis; VSM – vena safena magna

T-T – termino-terminal anastomosis; ACE – external carotid artery; ACI – internal carotid artery; ACC – common carotid artery; VSM – vena saphena magna

не касније Лин (*Lin*), Хавид (*Javid*) и Дојл (*Doyle*) урадили исту операцију, али помоћу аутовенског графта (Табела 1).

Кули (*Cooley*) [42] 1956. године први користи привремени шант у реституисању циркулације у каротидном сливу током ендартеректомије унутрашње каротидне артерије. Упркос церебралној заштити, болесник је доживео периоперациони мождани удар, али се током наредних неколико недеља потпуно опоравио.

Прву каротидну ендартеректомију код нас урадио је проф. др Бора Вујадиновић 1966. године у Београду, у тадашњој Другој хируршкој клиници [43], а прву еверзиону каротидну ендартеректомију проф. др Ђорђе Радак [1].

Последње две деценије двадесетог века обележене су наглим повећањем броја свих врста каротидних реконструкција, нарочито ендартеректомија, које су постале најчешће извођена операција у васкуларној хирургији уопште. На Институту за кардиоваскуларне болести „Дедиње” у Београду годишње се оперише 550-650 болесника.

Неколико проспективних, рандомизованих студија у Америци и Европи посебно су утицале на нагло повећање броја ових хируршких поступака. Године 1991. *North American Symptomatic Carotid Endarterectomy Trial (NASCET)*, 1995. *Asymptomatic Carotid Atherosclerotic Study (ACAS)* и 1996. *European Carotid Surgery Trial (ECST)* су објективизирали стандарде, критеријуме и индикације за хируршко лечење особа с каротидном оклузивном болешћу [44, 45]. Резултати хируршког лечења болесника са стенозом од 70% до 99% показали су значајно мањи морбидитет и морталитет у односу на контролну групу болесника, који су

лечени конзервативним путем. *NASCET* и *ECST* су у скорашњим анализама показале мало, али статистички значајно, смањење можданог удара или хируршке смрти на петогодишњем нивоу код болесника са стенозама од 50% до 69% [44, 45].

Ендоваскуларну еру лечења каротидне фибромускуларне дисплазије почињу 1967. године Морис (*Morris*), Лехтер (*Lechter*) и Дебејки [46], који су применили отворену технику постепене дилатације стенозиране артерије билијарним дилататорима. Матијас (*Mathias*) [47] је 1977. године извео прву успешну перкутану транслуминалну ангиопластику (*PTA*) стенозиране каротиде, док је Маркс (*Marks*) 1994. године на Стенфорду после дилатације поставио Палмазов стент у унутрашњу каротидну артерију [48].

Значајне резултате и успехе у примени ендоваскуларних поступака објавили су Дитрих (*Dietrich*), Ндјаје (*Ndiaye*) и Рајд (*Reid*) [48], чије је истраживање у периоду 1993-1995. године обухватило 110 болесника и 117 артерија. Успешност примене поменутих поступака била је 89,1%, с инциденцијом неуролошких компликација од 10,9% (комбинованог можданог удара и *TIA*), што је засад неприхватљиво велик број компликација у односу на хируршко лечење класичним реконструктивним техникама. У току су бројне студије које егзактно покушавају да разреше дилему који је приступ у лечењу каротидне болести најефикаснији. С обзиром на то да је стопа морбидитета и морталитета болесника код примене *PTA* поступака и даље веома висока, каротидни стентинг је засад резервисан за болеснике код којих постоји висок операциони ризик, а изводи се у центрима са добро увежбаним и искусним кадром [49, 50].

## ЗАКЉУЧАК

У нашим условима, где се нагло повећава број болесника с каротидном атеросклеротском болешћу тешког облика, неопходно је интензивирати наполе стручњака свих профила који су везани за васкуларну медицину у снажењу превенције, правовременог дијагностиковања и хирушког лечења болесника, како би крајњи резултати били бољи, а нежељене последице ређе.

## ЛИТЕРАТУРА

- Radak Đ. Novine u dijagnostici i lečenju okluzivne bolesti supraortálnih grana. *Kardiologija* 1998; 19/4:59-64.
- Garrison FH. *History of Neurology*. Revised and enlarged by McHenry LC Jr. Springfield, Ill: Charles C Thomas Publishing; 1969.
- Fields WS, Lemak NA. *A History of Stroke*. New York, NY: Oxford University Press; 1989.
- Gurdjian ES, Gurdjian ES. History of occlusive cerebrovascular disease, I: from Wepfer to Moniz. *Arch Neurol* 1979; 36:340-3.
- Willis T. In: *Dictionary of Scientific Biography*, XIV, Verrill to Zwelfer. New York, NY: Charles Scribner's Sons; 1976. p.404-8.
- Garrison FH. *An Introduction to the History of Medicine*. Philadelphia, Pa: WB Saunders Co; 1929.
- Pare A. *The works of that famous chirurgion Ambrose Parey*. Translated out of Latin and compared with the French by Thomas Johnson: From the first English edition, London, 1634. New York: Milford House; 1968.
- Cutter IS. Ligation of the common carotid: Amos Twitchell. *Surg Gynecol Obstet Int Abst Surg* 1929; 48:1-3.
- Coley RW. Case of rupture of the carotid artery, and wounds of several of its branches, successfully treated by tying the common trunk of the carotid itself. *Med Chir J Rev* 1817; 3:1-4.
- Cooper A. Account of the first successful operation performed on the common carotid artery for aneurysm in the year 1808, with post-mortem examination in 1821. *Guy's Hosp Rep* 1836; 1:53-9.
- Cooper A. Second case of carotid aneurysm. *Med-Chir Trans* 1809; 1:222-33.
- Wyeth JA. Prize essay: essays upon the surgical anatomy and history of the common, external and internal carotid arteries and the surgical anatomy of the innominate and subclavian arteries. Appendix to *Transactions of the AMA* [Philadelphia, Pa] 1878; 29:1-245.
- Thompson J. The development of carotid artery surgery. *Arch Surg* 1973; 107:643-8.
- Virchow R. *Thrombose and Embolie: Gefassen Zundung und septische Infektion in gesammelte Abhandlungen zur wissenschaftlichen Medicin*. Frankfurt: A.M. Meidinger; 1856.
- Gluck T. *Die moderne chirurgie des circulations apparatus*. Berl Klin 1898; 129:1-29.
- Penzoldt F. *Uber thrombose (autochtone oder embolische) der carotis*. *Dtsch Arch Klin Med* 1881; 28:80-93.
- Chiari H. *Uber das Verhalten des Teilungswinkels der carotis bei der endarteritis chronica deformans*; 1905.
- Hunt JR. The role of the carotid arteries in the causation of vascular lesions of the brain, with remarks on certain special features of the symptomatology. *Am J Med Sci* 1914; 147:704-13.
- Moniz E. L'encephalographie arterielle; son importance dans la localization des tumeurs cerebrales. *Rev Neurol* 1927; 2:72-90.
- Sjoqvist O. *Uber Intrakranielle aneurysmen der arteria carotis und deren beziehung zur ophthalmoplegischen migraine*. *Nervenarzt* 1936; 9:233-41.
- Millikan C, Siekert R, Whisnant R. *Cerebral vascular diseases*. New York: Grune and Stratton; 1955.
- Fisher C. *Clinical syndromes in cerebral arterial occlusion*. In: Fields W, editor. *Pathogenesis and Treatment of Cerebrovascular Disease*. Springfield, IL: Charles C. Thomas; 1961.
- Fisher C, Adams R. Observations on brain embolism with special reference to the mechanism of hemorrhagic infarction [abstract]. *J Neuropathol Exp Neurol* 1951; 10:92-3.
- Fisher C, Gore I, Okabe N. Atherosclerosis of the carotid and vertebral arteries; extracranial and intracranial. *J Neuropathol Exp Neurol* 1965; 24:455-76.
- Hunt J. The role of the carotid arteries in the causation of vascular lesions of the brain, with remarks on certain special features of the symptomatology. *Am J Med Sci* 1914; 147:704-13.
- Thompson JE. *Surgery for Cerebrovascular Insufficiency (Stroke)*. Springfield, Ill: Charles C Thomas Publishing; 1968.
- Gurdjian ES, Webster JE. Stroke resulting from internal carotid artery thrombosis in the neck. *JAMA* 1953; 151:541-5.
- Jaboulay M. *Chirurgie des arteres, ses applications a quelques lesions de l'artere femoral*. *Semin Med* 1902; 22:405-6.
- Carrel A. Results of transplantation of blood vessels, organs and limbs. *JAMA* 1908; 51:1662-7.
- Carrel A. Uniterminal and biterminal venous transplantations. *Surg Gynecol Obstet* 1906; 2:266.
- Carrel A, Morel B. Anastomose bout a bout de la jugulaire et de la jugulaire et de la carotide primitive. *Lyon Med* 1902; 99:114-6.
- Gurdjian E, Webster J. Thrombosis of the internal carotid artery in the neck and in the cranial cavity: symptoms and signs, diagnosis and treatment. *Trans Am Neurol* 1951; 241:242-54.
- Monig S, Walter M, Erasmi H, et al. A forgotten pioneer in vascular surgery. *Ann Vasc Surg* 1997; 11:186-8.
- Conley JJ. Free autogenous vein graft to the internal and common carotid arteries in the treatment of tumors in the neck. *Ann Surg* 1953; 137:205-14.
- Carrea R, Molina M, Murphy G. Surgery on spontaneous thrombosis of the internal carotid in the neck; carotido-carotid anastomosis: case report and analysis of the literature on surgical cases. *Medicine* 1955; 15:29-39.
- dos Santos J. *Sur la desobstruction des thromboses arterielles anciennes*. *Mem Acad Chir* 1947; 73:409-11.
- Rob C. Technique of surgical therapy. In: Millikan C, Siekert R, Whisnant J, editors. *Cerebral Vascular Diseases*. New York: Grune and Stratton; 1961. p.112.
- DeBakey M, Crawford E, Cooley D, et al. Surgical considerations of occlusive disease of innominate, carotid, subclavian and vertebral arteries. *Ann Surg* 1959; 149:690-710.
- DeBakey M. Successful carotid endarterectomy for cerebrovascular insufficiency: nineteen-year follow-up. *JAMA* 1975; 233:1083-5.
- Eastcott H, Pickering G, Rob C. Reconstruction of internal carotid artery in a patient with intermittent attacks of hemiplegia. *Lancet* 1954; 267(2):994-6.
- Denman F, Ehni G, Duty W. Insidious thrombotic occlusion of cervical carotid arteries treated by arterial graft: a case report. *Surgery* 1955; 38:569-77.
- Cooley D, Al-Naaman Z, Carton C. Surgical treatment of arteriosclerotic occlusion of common carotid artery. *J Neurosurg* 1956; 13:500-6.
- Davidović LB, Pejkić SU. Konvencionalna karotidna endarterektomija. *Srp Arh Celok Lek* 1999; 127(1-2):39-47.
- European Carotid Surgery Trialists' Collaborative Group. Randomised trial of endarterectomy for recently symptomatic carotid stenosis: final results of the MRC European Carotid Surgery Trial (ECST). *Lancet* 1998; 351:1379-87.
- North American Symptomatic Carotid Endarterectomy Trial Collaborators. Beneficial effect of carotid endarterectomy in symptomatic patients with high grade carotid stenosis. *New Engl J Med* 1991; 325:445-53.
- Morris G, Lechter A, DeBakey M. Surgical treatment of fibromuscular disease of the carotid arteries. *Arch Surg* 1968; 96:636-43.
- Mathias K. A new catheter system for percutaneous transluminal angioplasty (PTA) of carotid artery stenoses. *Fortschr Med* 1977; 95:1007-11.
- Dietrich EB, Ndiaye M, Reid DB. Stenting in the carotid artery: initial experience in 110 patients. *J Endovasc Surg* 1996; 3:42-62.
- Vieth F, Amor M, Ohki T, et al. Current status of carotid bifurcation angioplasty and stenting based on a consensus of opinion leaders. *J Vasc Surg* 2001; 3:S111-S116.
- Ouriel K, Yadav JS. The role of stents in patients with carotid disease. *Rev Cardiovasc Med* 2003 4:61-7.

## HISTORICAL OVERVIEW OF CAROTID ARTERY SURGICAL TREATMENT

Petar POPOV, Dario JOCIĆ, Srdjan BABIĆ, Slobodan TANASKOVIĆ,  
Predrag JOVANOVIĆ, Dragoslav NENEZIĆ, Nenad ILIJEVSKI, Djordje RADAK  
Clinic for Vascular Surgery, Dedinje Cardiovascular Institute, Belgrade

### ABSTRACT

Since antiquity, there has been a mystery about the cerebral circulation function. Scientific methods were introduced in research at the end of the nineteenth century. During the first half of the last century, the problem of occlusive carotid disease was defined and the basis for the surgical treatment of carotid disease was established. The first contemporary reconstructive surgical procedures were performed in the middle of the last century, the time when successful surgical treatment of carotid disease began. Today, carotid endarterectomy is one the most frequently performed vascular

surgical procedures of all, followed by very low morbidity and mortality rates.

**Key words:** history; carotid artery; endarterectomy; arteriosclerosis

Petar POPOV  
Klinika za vaskularnu hirurgiju  
Institut za kardiovaskularne bolesti „Dedinje“  
Heroja Milana Tepića 1, 11040 Beograd  
Tel.: 011 360 1643  
E-mail: popov1960@yahoo.com