

Игор СТОЈИЋ
Историјски институт
Београд

АНТРОПОЛОШКА АНАЛИЗА СКЕЛЕТНИХ ОСТАКА СА ЛОКАЛИТЕТА СУВИ РИД КОД ВРАЊА

Некропола на локалитету Суви Рид у селу Декутинци, у општини Врање, откривена је случајно 1996. године током радова приликом постављања стубова за далековод. Народни музеј у Врању организовао је мања сондажна истраживања приликом којих је откривено седам гробова.¹

Покојници су били слободно укопани у здравицу у опруженом ставу са рукама прекрштеним на грудима (гробови бр. 1 и 4) или на карлици (гробови бр. 3, 5 и 7) по основној оријентацији запад–исток са девијацијом од 5 до 12 степени ка северу. Гроб бр. 7 одступа од основне оријентације 12 степени ка југу. Гробови бр. 2, 4, 6 и 7 имају неку врсту камене конструкције у виду необрађених камена који су углавном распо­ређени око главе и ногу покојника.

Једини покретни налаз је фрагмент лонца рађен на спором витлу који је нађен изнад гроба бр. 3 и за који се претпоставља да је намерно разбијен по формирању гробне хумке и завршетка погребног ритуала.

На основу начина сахрањивања и погребних обичаја као и фрагмента лонца који по својим карактеристикама одговара периоду IX- XI века, ова некропола је уз извесну резерву датована у XI век.²

Анализа остеолошког материјала обављена је током септембра 2006. године у приручној лабораторији у просторијама Народног музеја у Врању.³ Антрополошки су обрађени скелети из гробова бр. 1, 2, 3, 4, 5 и 7.

¹ А. Булатовић, *Извештај са заштитног сондирања средњовековне некрополе на локалитету Суви Рид у Селу Декутинци, СО Владичин Хан, Врањски гласник, XXIX-XXX, 21-29*

² Ibid.

³ Овом приликом се захваљујем колегиници Гордани Стојичић, кустосу Народног музеја у Врању, на уступљеном материјалу.

Најпре је за сваки скелет понаособ обављен инвентар расположивих костију и зуба, након чега су обављена антропометријска и краниометријска мерења, процена пола и старости индивидуе у тренутку смрти, макроскопска анализа патолошких промена и трагова маркера окупационог стреса.

Инвентар је обављен по постојећем обрасцу који је предложен у „Standards for Data Collection from Human Remains”.⁴ Свака кост обележена је у зависности од степена очуваности, шифрама које су дате у облику бројних вредности. Кост која је очувана више од 75%, означена је шифром „1“, чуваност која је у распону од 25% до 75% означена је шифром „2“, док шифра „3“ означава кост која је сачувана мање од 25%. Кост која недостаје обележена је шифром „0“. Бројне вредности шифара употребљене су ради стварања прецизних и упоредивих база података којима се помоћу посебних рачунарских програма може лако манипулисати.

При инвентару и анализи зуба коришћене су стандардне методе обележавања и описивања.⁵

За одређивање пола и старости у тренутку смрти комбинован је већи број различитих критеријума. Пол је одређен на основу морфолошких карактеристика карлице⁶ и лобање.⁷ На скелетима где је то било могуће примењиване су и методе одређивања пола на основу бутне кости.⁸

Старост индивидуа у тренутку смрти одређивана је помоћу неколико метода које су укључивале степен облитерације ектокранијалних шавова,⁹ морфологију пубичне симфизе,¹⁰ морфологију аурику-

⁴ J. E. Buikstra, D. H. Ubelaker, *Standards for data collection from human skeletal remains*, Fayetteville, Arkansas, 1994.

⁵ Fdi = Federation Dentaire Internationale, *Two-digit system of designating teeth*, International Dental Journal, 21, 104-106; S. Hillson, *Recording Dental Caries in Archaeological Human Remains*, International Journal of Osteoarchaeology, 11, 249-289.

⁶ T. W. Phenice, *A newly developed visual method of sexing the os pubis*, American Journal of Physical Anthropology, 30, 297-301.

⁷ G. Ascádi, J. Nemeskéri, *History of Human Life Span and Mortality*, Budapest, 1970.

⁸ W. M. Bass, *Human Osteology: A Laboratory and Field Manual of the Human Skeleton*, Columbia, 1987. 218-219; M. Šlaus, *Discriminant function sexing of fragmentary and complete femora from medieval sites in continental Croatia*, Opuscula Archaeologica, 21, 167-175.

⁹ R. S. Meindl, C. O. Lovejoy, *Ectocranial suture closure: A revised method of the determination of skeletal age at death based on the lateral- anterior sutures*, American Journal of Physical Anthropology, 68, 57-66.

¹⁰ S. Brooks, J. M. Suchey, *Skeletal age determination based on the os pubis: A comparison of the Ascádi-Nemeskéri and Suchey-Brooks methods*, Human Evolution, 5, 227-238.

ларне површине илиума¹¹ и морфологије стерналних крајева ребара.¹² Код деце је старост у тренутку смрти одређивана према степену окоштавања епифиза са дијафизама, дужине и ширине дијафиза дугих костију и степену ницања и развоја млечних и сталних зуба.¹³ За сваки скелет понаособ израчуната је телесна висина,¹⁴ посматрани су трагови мускулаторно скелетних маркера стреса¹⁵ и евентуално присуство патолошких промена.¹⁶

Резултати

Гроб 1

Индивидуа јувенилног узраста.

Присутне кости лобање: обе паријеталне, обе темпоралне, окципитална, максила (фраг.), мандибула (фраг.).

Анализа зуба:

- максила: присутни 13-17 и 24, 26-27; постмортално изгубљени 11, 12 21-23, 25.

- мандибула: присутни 31-37, 41-43, 45-47; постмортално изгубљен 44.

Патолошки налаз зуба: на 35 каријес мезијално, на 45 каријес дистално.

¹¹ C. O. Lovejoy, R. S. Meindl, T. R. Pryzbeck, and R. P. Mensforth, *Chronological metamorphosis of the auricular surface of the ilium: A new method for the determination of age at death*, American Journal of Physical Anthropology, 68, 15-28.

¹² M. Y. Işcan, S. R. Loth, R. K. Wright, *Age estimation from the rib by phase analysis: White males*, Journal of Forensic Science, 29, 1094-1104; M. Y. Işcan, S. R. Loth, R. K. Wright, *Age estimation from the rib by phase analysis: White females*, Journal of Forensic Science, 30, 853-863.

¹³ T. W. Mckern, T. D. Stewart, *Skeletal Age Changes in Young American Males*, Natick, MA, 1957; W. M. Bass, *Human Osteology. A Laboratory and Field Manual of the Human Skeleton*, Columbia, 1987; D. H. Ubelaker, *Human Skeletal Remains: Excavation, Analysis, Interpretation*, Washington DC, 1989; D. H. Ubelaker, *The Estimation of Age at Death from Immature Human Bone, in Age Markers in the Human Skeleton*, by M. Y. Işcan, Springfield, Illinois, 1989. 55-70.

¹⁴ M. Trotter, G. C. Gleser, *Estimation of stature from long bones of American Whites and Negroes*, American Journal of Physical Anthropology, 10, 463-514.

¹⁵ L. Capasso, K. A. R. Kennedy, C. A. Wilczak, *Atlas of Occupational Markers on Human Remains.*, Teramo, 1999.

¹⁶ D. J. Orthner, W. J. G. Putschar, *Identification of Pathological Conditions in Human Skeletal Remains*, Washington, DC, 1981; A. C. Aufderheide, C. Rodrigues - Martin, *The Cambridge Encyclopedia of Human Paleopathology*, Cambridge, 1998.

Присутне кости посткранијалног скелета: обе клавикуле (фраг.), лева скапула (фраг.), атлас (фраг.), четири торакална пршљена (фраг.), десни радијус (фраг.), десна улна (фраг.), десни фемур (фраг.), лева тибиа (фраг.).

На основу степена сраслости епифиза дугих костију и развоја сталних зуба процењена старост ове индивидуе износи 15 година. На очуваном скелетном материјалу није било трагова патолошких промена.

Гроб 2

Индивидуа узраста инфанс I.

Очуван је само део лобањске кости на основу којег је било могуће само утврдити да се ради о детету у првим годинама живота.

Гроб 3

Одрасла индивидуа.

Присутне кости лобање (слика 1) фронтална, обе паријеталне, окципитална, обе темпоралне, лакримална, сфеноидна, обе зигоматичне, максила, мандибула, етмоидална, вомер.

Анализа зуба:

- максила: присутни 12-15, 17, 21, 24-27; заживотно изгубљен зуб 16; постмортално изгубљени 11, 22, 23; хиподонција 18 и 28;

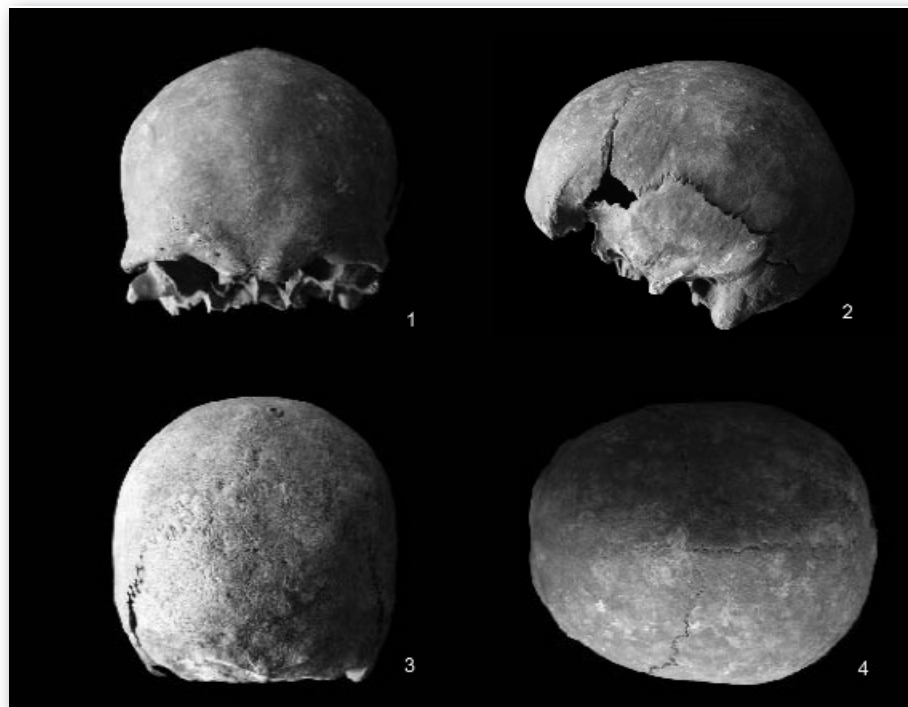- мандибула: присутни 31-35, 37-38, 41-45, 47; заживотно изгубљени 36 и 46; хиподонција 38 и 48.

Патолошки налаз зуба: каријес на 14 мезијално и огроман каријес и периапикални абсцес на 24. (слика 2)

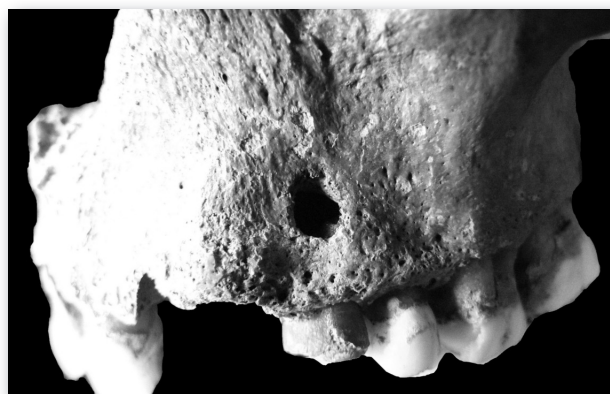
Присутне кости посткранијалног скелета: обе клавикуле, обе скапуле (фраг.), сакрум, оба илиума (фраг.), обе ишиадичне, обе пубичне, атлас, аксис, четири цервикална пршљена, 11 торакалних, пет лумбалних пршљенова, стернум, шест пара ребара, оба хумеруса, оба радијуса, обе улне, оба фемура, обе тибие, обе фибуле, оба талуса, оба калканеуса, 11 карпалних, 10 мета-карпалних, 13 фаланги прстију, три тарзалне, шест метатарзалних, три фаланге стопала.

На мушки пол индивидуе указивале су секундарне одлике пола на лобањи и карлици.


Према сраслости лобањских шавова и морфологије костију карлице, ради се о индивидуи чија је старост у тренутку смрти износила око 50 година.



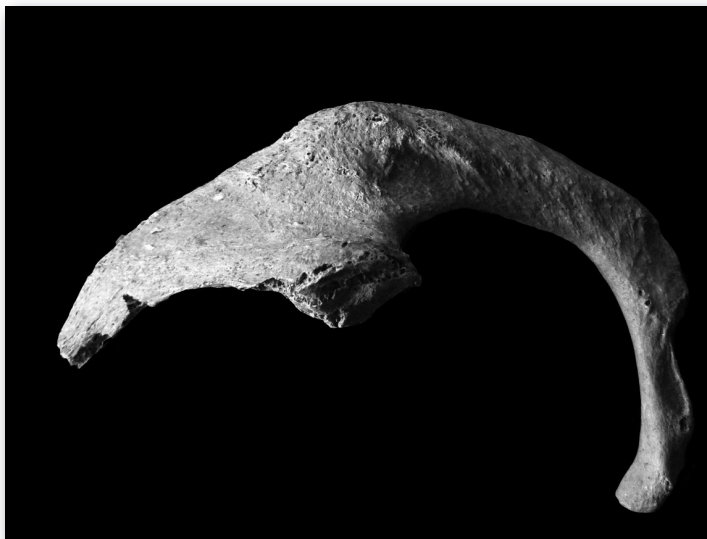Слика бр. 1,
гроб бр. 3, лобањске пројекције:
1. *norma frontalis* 2. *norma lateralis* 3. *norma occipitalis* 4. *norma verticalis*.



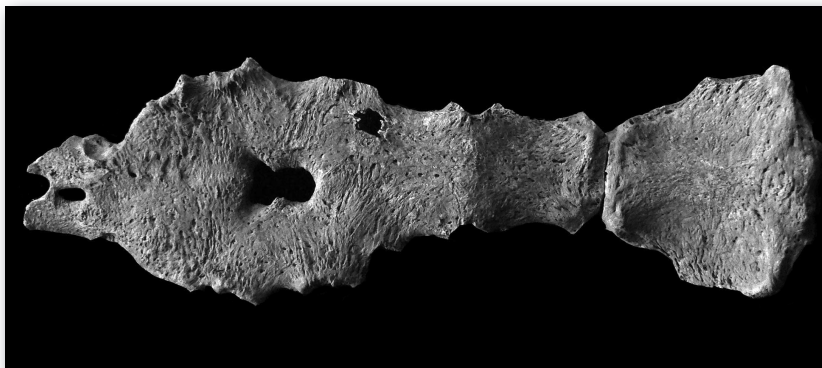Слика бр. 2,
гроб бр. 3, огроман каријес и периапикални абсцес.



Слика бр. 3,
гроб бр. 3, *остеоартритичне промене*.



Слика бр. 4,
гроб бр. 3, *фрактура на другом десном ребру*.



Слика бр. 5
гроб бр. 3, *foramen sternale*.

Скелетне мере (у центиметрима) и индекси: на кранијелном делу скелета било је могуће измерити максималну дужину лобање 19,5 и ширину 14,7 на основу чега је израчунат Кранијални индекс који износи 75,38 који је описује као Мезокрану, висину лобање базион – брегма 14,2 на основу чега је измерен висинско – дужински индекс 72,82 који описује лобању као Ортокрану, висинско – ширински 96,60 који је описује као Метриокрану, као и Средњивисински 83,04 који је описује као Мезоземичну, дужину базе лобање 9,8, максило – алвеоларну ширину 6,4, биаурикуларну ширину 12,9, минималну ширину чела 10,9, максималну ширину чела 11,5, дужину форамен магнума 3,7, ширину форамен магнума 2,7; дужину мастоидног наставка 3,1; висину мандибуле 3,3, висину тела мандибуле 3,3, дебљину тела мандибуле 0,11, бигорнијалну ширину мандибуле 10,5, бикондиларну ширину мандибуле 12,2, минималну ширину гране мандибуле 3,1; максималну ширину гране мандибуле 4,3, максималну висину гране мандибуле 6,7, дужина мандибуле 7,5.

На посткранијалном делу скелета било је могуће измерити на клавикули максималну дужину тела 15,6, антериорно – постериорни дијаметар средине тела 1,4, супериорно – инфериорни дијаметар средине тела 1,5; максималну дужину хумеруса 32,2, помоћу којег је уз максималну дужину клавикуле одређен Клавикухумерални индекс 48,44, максимални дијаметар средине тела хумеруса 2,7 и минимални дијаметар средине тела хумеруса 2,3 помоћу којих је одређен Индекс попречног

пресека хумеруса 85,18; максималну дужину радијуса 24,2 помоћу којег је уз максималну дужину хумеруса одређен Радиохумерални индекс 75,15, антериорно – постериорни дијаметар средине тела радијуса 1,4, медио - латерални дијаметар средине тела радијуса 1,8; максималну дужину улне 26,2, антериорно – постериорни дијаметар 1,5, медијално – латерални дијаметар 2,0, физиолошку дужину улне 23,5, минимални обим тела улне 3,9 помоћу којих је израчунат Калибер индекс улне 16,59; максималну антериорну висину сакрума 11,9, максималну антериорну ширину сакрума 11,4 помоћу којих је израчунат Сакрални индекс 95,79, максимални трансферзални дијаметар базе сакрума 4,5; ширину илиума 22,2; дужину пубичне кости 9,2, дужину ишиадичне кости 9,0 помоћу којих је израчунат Ишиопубични индекс 102,22; максималну дужину фемура 46,2 на основу које је израчунат телесни раст $172,72 \pm 3,94$, бикондиларну ширину фемура 45,9, епикондиларну ширину 8,6, максимални дијаметар главе фемура 4,7, антериорно – постериорни дијаметар у нивоу испод малог трохантера 3,1, медијално – латерални дијаметар у нивоу испод малог трохантера 3,5 помоћу којих је одређен Платимерични индекс 88,57 који описује фемур као Еуример као и Индекс робустицитета фемура 14,37, антериорно – постериорни дијаметар средине тела фемура 3,4 медијално – латерални дијаметар средине тела фемура 3,0 помоћу којих је израчунат Пиластирчни индекс 113,33, обим средине тела фемура 10,0; дужину тибије 38,0 максималну ширину проксималне епифизе 8,0 максималну ширину дисталне епифизе 5,7 максимални дијаметар у нивоу нутриционог отвора 4,1 медијално – латерални дијаметар у нивоу нутриционог отвора 2,8 помоћу којих је израчунат Платикнемични индекс 68,29 који описује тибију као Мезокнемичну; обим тела у нивоу форамен нутрициорум 10,7, максималну дужину тибије 37,7, максимални дијаметар средине тела фибуле 1,7; максималну дужину калканеуса 8,6 и средњу ширину калканеуса 4,5.

Остеоартритичне промене уочене су на пршљеновима (слика 3), дисталним епифизама фемура и проксималним епифизама тибија. На првом и другом ребру са десне стране констатоване су коштане израслине узроковане зараслим фрактурама (слика 4). На стернуму је присутан *foramen sternale* (последица изостајања правилног срастања¹⁷) и подељен врх грудне кости *processus xiphoideus*. (слика 5)

Ову индивидуу одликује робуснија грађа. Мишићни припоји су израженији на клавикулама, хумерусима (*pectoralis maior*) и радијусима (*biceps brachi*).

¹⁷ Е. Ношовски, Ж. Микић, *Paleopatologija čoveka*, Užice, 1995, 32.

Гроб 4

Индивидуа јувенилног узраста.

Присутне кости лобање: фронтална (фраг.), обе паријеталне (фраг.), окципитална, обе темпоралне, максила, мандибула (фраг.).

Анализа зуба:

- максила: присутни 11-18, 22-27; постмортално изгубљен 21; 18 неизрастао у алвеоли.

- мандибула: присутни 31-37, 41-45; заживотно изгубљен 46.

Патолошки налаз зуба: нису уочене патолошке промене.

Присутне кости посткранијалног скелета: обе илиачне (фраг.), атлас, аксис, два торакална (фраг.), четири фрагмента ребара, оба фемура (фраг.), лева улна (фраг.), оба фемура, обе тибиије (фраг.), фрагменти обе фибуле, оба талуса (фраг.), оба калканеуса (фраг.).

На основу степена сраслости епифиза дугих костију и развоја сталних зуба процењена старост ове индивидуе износи 12 година. На очуваном скелетном материјалу није било трагова патолошких промена.

Гроб 5

Одрасла индивидуа.

Присутне кости лобање (слика 6): фронтална, обе паријеталне, окципитална, обе темпоралне, назална, лакримална, сфеноидна, обе зигоматичне, максила, мандибула, етмоидна, вомер.

Анализа зуба:

- максила: присутни 11-15, 17-18, 23, 25-28; постмортално изгубљени 21, 22, 24; заживотно изгубљен 16

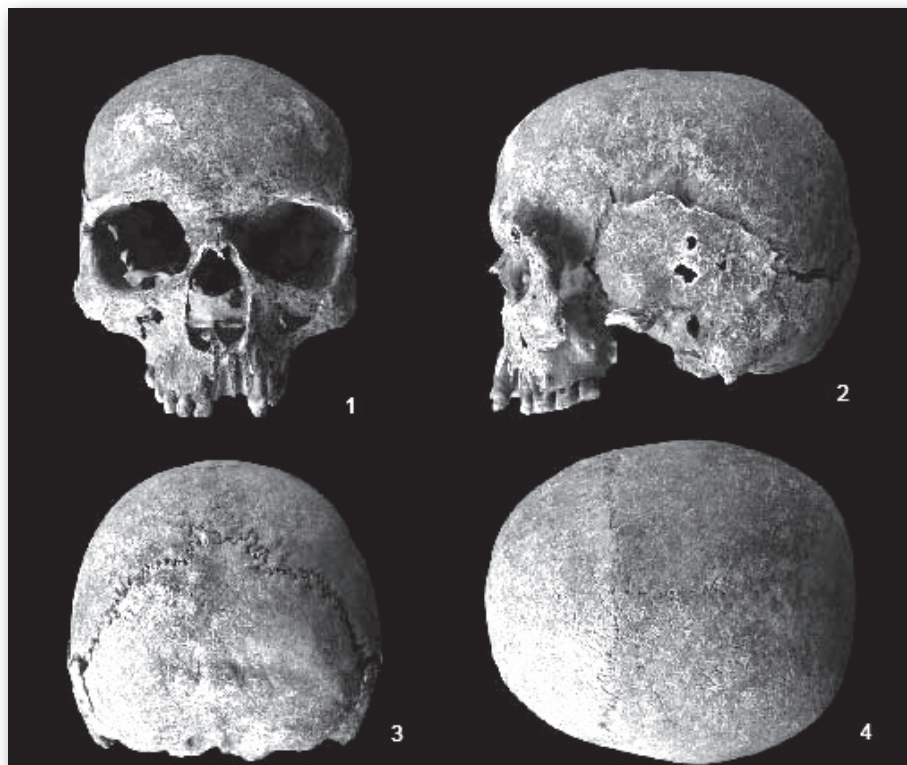
- мандибула: присутни 33-38, 42-43, 47-48; постмортално изгубљени 31, 32, 41, 44; заживотно изгубљени 45, 46.

Патолошки налаз зуба: огроман каријес на 14. (слика 6)

Присутне кости посткранијалног скелета: обе клавикуле (фраг.), обе скапуле (фраг.) обе пателе (фраг.), обе илиачне (фраг.), оба хумеруса (фраг.), оба радијуса (фраг.), обе улне (фраг.), оба фемура, обе тибиије, обе фибуле (фраг.), оба талуса, оба калканеуса (фраг.).

На мушки пол индивидуе указивале су секундарне одлике пола на лобањи и карлици.

Према сраслости лобањских шавова и морфологије костију карлице, ради се о индивидуи чија је старост у тренутку смрти износила између 40 и 50 година.



Слика бр. 6,
гроб бр. 5, лобањске пројекције:
1. *norma frontalis* 2. *norma lateralis* 3. *norma occipitalis* 4. *norma verticalis*.

Скелетне мере (у цм) и индекси: на кранијалном делу скелета било је могуће измерити максималну дужину лобање 18,2 и ширину 15,5 на основу чега је израчунат Кранијални индекс који износи 85,16 који је описује као Хипербрахикану, висину лобање базион – брегма 14,6 на основу чега је измерен Висинско – дужински индекс 80,21 који описује лобању као Хипсикрану, Висинско – ширински 94,19 који је описује као Метриокрану, као и Средњивисински 86,64 који је описује као Мегаземичну, дужину базе лобање 10,2, максило – алвеоларну ширину 6,0 и максило – алвеоларну дужину 5,4 помоћу којих је израчунат Максилоалвеоларни индекс 111,11 који описује лобању као Мезурану, биаурикуларну ширину 13,4, висину горњег дела лица 6,7 помоћу које је израчунат Горњи фацијални индекс 52,34 који описује лобању као Месену,

минималну ширину чела 10,4 помоћу које је израчунат Фронтпаријетални индекс 67,09 који описује лобању као Метриометопичну, максималну ширину чела 11,3, висину носа 4,6 и ширину носа 2,3 помоћу којих је израчунат Назални индекс 50,00 који описује лобању као Мезорину, ширину орбите 4,3 и висину орбите 3,3 помоћу којих је израчунат Орбитални индекс 76,74 који описује лобању као мезоконичну, биорбиталну ширину 10,6, интерорбиталну ширину 2,2, дужину форамен магнума 4,5, ширину форамен магнума 3,3, висину тела мандибуле 2,9 и дебљину тела мандибуле 1,3 помоћу којих је израчунат Индекс робустицитета мандибуле 44,82, бигонијалну ширину мандибуле 11,4 минималну ширину гране мандибуле 3,0 максималну висину гране мандибуле 7,1 дужину мандибуле 7,4.

На посткранијалном делу скелета било је могуће измерити максимални дијаметар средине тела хумеруса 2,4 и минимални дијаметар средине тела хумеруса 1,9 помоћу којих је одређен Индекс попречног пресека хумеруса 79,16; максималну дужину радијуса 24,3 антериорно – постериорни дијаметар средине тела радијуса 1,1 медијално – латерални дијаметар средине тела радијуса 1,6; антериорно – постериорни дијаметар улне 1,3 медијално – латерални дијаметар улне 1,6 минимални обим тела улне 3,7; максималну дужину фемура 45,9 на основу чега је израчунат телесни раст $172,02 \pm 3,94$ цм, бикондиларну дужину фемура 45,5 епикондиларну ширину фемура 8,6 максимални дијаметар главе фемура 5,0 антериорно – постериорни дијаметар у нивоу испод малог трохантера 3,1 медијално – латерални дијаметар у нивоу испод малог трохантера 3,5 помоћу којих је одређен Платимерични индекс 88,57 који описује фемур као Еуример као и Индекс робустицитета фемура 14,50 антериорно – постериорни дијаметар средине тела фемура 3,3 медијално – латерални дијаметар средине тела фемура 3,1 помоћу којих је израчунат Пиластирчни индекс 106,45 обим средине тела фемура 9,5; дужину тибије 37,4 максималну ширину проксималне епифизе 7,8 максималну ширину дисталне епифизе 5,9 максимални дијаметар у нивоу нутриционог отвора 3,7 медијално – латерални дијаметар у нивоу нутриционог отвора 2,3 помоћу којих је израчунат Платикнемични индекс 62,16 који описује тибију на граници између Платикнемичне и Мезокнемичне обим тела у нивоу форамен нутрициорум 9,5 и максимални дијаметар средине тела фибуле 1,5.

Уочене су артритичне промене на дисталним епифизама фемура и проксималним епифизама тибија.

Гроб 7

Одрасла индивидуа.

Присутне кости лобање (слика 7): фронтална, обе паријеталне, окципитална, обе темпоралне, назална, конха назалис, лакримална (фраг.), сфеноидна, обе зигоматичне, максила (фраг.), мандибула.

Анализа зуба:

- максила: присутни 12-15, 17-18, 21-28; постмортално изгубљени 11, 16.

- мандибула: присутни 31-33, 35-36, 38, 41-48; постмортално изгубљен 34; заживотно изгубљен 37.

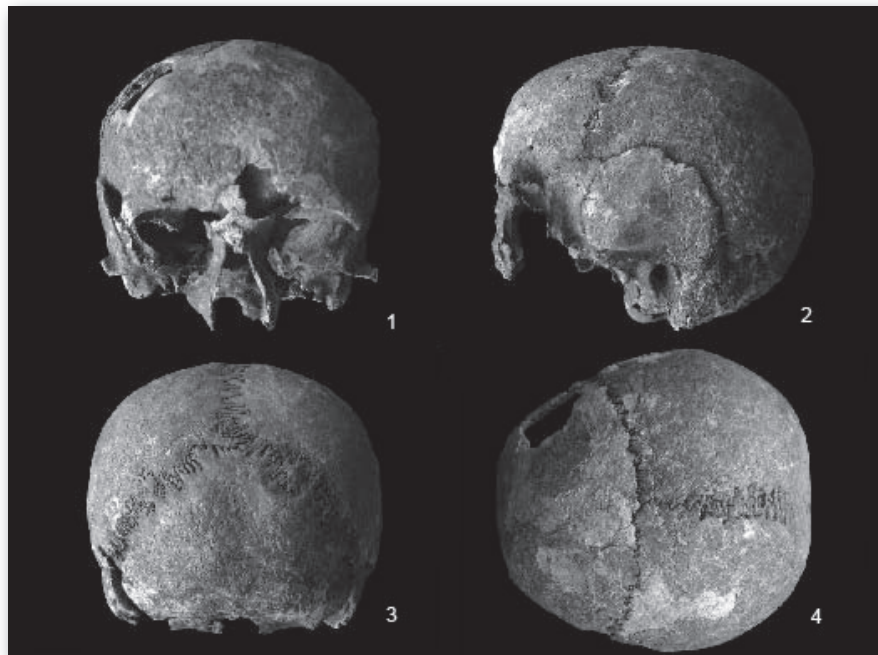
Патолошка слика зуба: 24 каријес дистално, 25 огроман каријес, 26 каријес оклузо – мезијално, 27 каријес оклузо- дистално.

Присутне кости посткранијалног скелета: обе клавикуле (фраг.), сакрум (фраг.), обе илиачне (фраг.), обе ишиадичне (фраг.), атлас, аксис, оба хумеруса (фраг.), оба радијуса (фраг.), обе улне (фраг.), оба фемура, обе тибије, обе фибуле (фраг.), оба талуса, оба калканеуса (фраг.), три тарзалне, три метатарзалне кости.

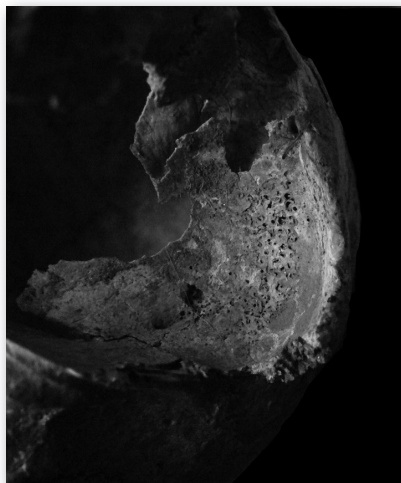
На женски пол индивидуе указивале су секундарне одлике пола на лобањи и карлици.

Према сраслости лобањских шавова и морфологији костију карлице, ради се о индивидуи чија је старост у тренутку смрти износила око 40 година.

Скелетне мере (у цм) и индекси: на кранијелном делу скелета било је могуће измерити максималну дужину лобање 16,3 и ширину 14,9 на основу чега је израчунат Кранијални индекс који износи 91,41 који је описује као Хипербрахикану, висину лобање базион – брегма 12,8 на основу чега је измерен Висинско – дужински индекс 78,52 који описује лобању као Хипсикрану, Висинско – ширински 85,90 који је описује као Тапеинокрану, као и Средњивисински 82,05 који је описује као Мезоземичну, биаурикуларну ширину 12,8 минималну ширину чела 9,2 помоћу које је израчуна Фронтпаријетални индекс 61,74 који описује лобању као Стенометопичну, ширину носа 2,0 интерорбиталну ширину 1,9 ширину форамен магнума 3,2 дужину мастоидног наставка 2,6; висину браде 3,1 висину тела мандибуле 3,0 и дебљину тела мандибуле 0,9 помоћу којих је израчунат Индекс робустицитета мандибуле 30,00 бигонијалну ширину мандибуле 8,5 минималну ширину гране мандибуле 2,4 максималну висину гране мандибуле 6,5 дужину мандибуле 6,1.



Слика бр. 7,
гроб бр. 7, лобањске пројекције:
1. *norma frontalis* 2. *norma lateralis* 3. *norma occipitalis* 4. *norma verticalis*.



Слика бр. 8,
гроб бр. 7, *cribrae orbitaliae*.

На посткранијалном делу скелета било је могуће измерити на клавикули антериорно – постериорни дијаметар средине тела 1,3 супериорно – инфериорни дијаметар средине тела 0,9; максималну дужину фемура 43,6 на основу чега је израчунат телесни раст $161,79 \pm 3,72$ цм, бикондиларну дужину фемура 42,8 максимални дијаметар главе фемура 4,1 антериорно – постериорни дијаметар у нивоу испод малог трохантера 2,3 медијално – латерални дијаметар у нивоу испод малог трохантера 3,2 помоћу којих је одређен Платимерични индекс 71,87 који описује фемур као Хиперплатимер као и Индекс робустицитета фемура 12,85, антериорно – постериорни дијаметар средине тела фемура 2,7 медијално – латерални дијаметар средине тела фемура 2,8 помоћу којих је израчунат Пиластирчни индекс 96,42 обим средине тела фемура 8,5; дужину тибије 36,3 максималну ширину проксималне епифизе 6,3 максималну ширину дисталне епифизе 4,5 максимални дијаметар у нивоу нутриционог отвора 3,3 медијално – латерални дијаметар у нивоу нутриционог отвора 2,2 помоћу којих је израчунат Платикнемични индекс 66,66 који описује тибију као Мезокнемичну; обим тела у нивоу нутриционог отвора 8,5 и максимални дијаметар средине тела фибуле 1,6.

На орбитама су уочени трагови *cribrae orbitaliae* која се морфолошки читава појавом шупљикаве кости на горњим сводовима орбита. Њена етиологија није у потпуности разјашњена и углавном се сматра последицом анемије.¹⁸ (слика 8)

Закључна разматрања

Резултатима спроведене анализе треба приступити са крајњим опрезом с обзиром да се ради о веома малом узорку. Како су резултати археолошких истраживања показали, ради се о делу некрополе која је садржала покојнике слободно сахрањене у положеном ставу. Антрополошки је испитано шест особа које су биле сахрањене у исто толико гробова.

Остеолошки материјал чини један скелет детета у првим годинама живота, два скелета јувенилне старости и три скелета одраслих индивидуа од којих један припада индивидуи женског пола а два особама мушког пола. Иако мали, овај палеодемографски узорак је свакако интересантан пошто је заступљен са неколико старосних категорија. Просечна старост

¹⁸ A. C. Aufderheide, C. Rodrigues - Martin, *The Cambridge Encyclopedia of Human Paleopathology*, Cambridge, 1998. 348-351.

ових индивидуа износила би 27,5 година, уколико би посматрали само одрасле индивидуе око 45 година, на основу чега је немогуће закључити нешто више о палеодемографској структури ове некрополе.

Палеопатолошком анализом утврђено је велико присуство каријеса, посебно код старијих индивидуа, ниска учесталост показатеља развојног стреса (изостанак хипоплазије зубне глеђи, и *cribrae orbitaliae* која је присутна само код једне особе). Уочене су остеоартритичне промене, гробови број 3 и 5, што је уобичајена појава код особа које су старије од 35 година. Прелом првог и другог десног ребра код индивидуе из гроба број 3 може се довести у везу са повредом која је нанешена у борби.

Маркери опкупационог стреса који су констатовани уочени су на клавикулама, хумерусима, радијусима, фемурима и тибијама. На основу овако малог узорка може се видети једино да скелети мушких индивидуа показују већи робустицитет као и да се уочава да су већем притиску били изложени горњи екстремитети.

У археолошком смислу добијени подаци су упоређени са неколико средњовековних некропола (Матичане, Ниш, Трњане, Корбово, Миријево и др)¹⁹ од којих су антрополошки обрађене Трњане²⁰, Корбово²¹ и Матичане.²²

Даљим истраживањем некрополе, за коју се претпоставља да има око 60 гробова,²³ добили би се релевантни подаци о биофизичком профилу ове популације који би се могли упоредити са резултатима добијеним на истовременим некрополама.

¹⁹ А. Булатовић, *Извештај са заштитног сондирања средњовековне некрополе на локалитету Суви Рид у Селу Декутиници, СО Владичин Хан*, Врањски гласник, XXIX-XXX, 21-29.

²⁰ С. Живановић, *Српска некропола у Трњану*, Зборник Народног музеја, IX-X.

²¹ S. Radosavljević-Krunić, *Etude anthropologique des ossements trouvés sur le site „Pesak“*, Београдске свеске III, 143-148.

²² Ž. Mikić, *Anthropological Traces of Slav Presence in Kosovo and Metochia*, Balcanica, XXXVI, 39-51.

²³ А. Булатовић, *Извештај са заштитног сондирања средњовековне некрополе на локалитету Суви Рид у Селу Декутиници, СО Владичин Хан*, Врањски гласник, XXIX-XXX, 21-29.

Igor STOJIĆ

**ANTHROPOLOGICAL ANALYSIS OF THE SKELETAL REMAINS
FROM THE SUVI RID SITE, NEAR VRANJE**

Summary

Necropolis at the Suvi Rid site, in the village of Dekutinci, Vranje municipality, was discovered by chance in 1996, while laying down pillars for the power grid. The National Museum of Vranje organized smaller surveys, during which seven graves were discovered.

Osteological remains consist of a skeleton of a child only a couple of years old, two skeletons of juveniles, and three skeletons of adults — one female and two male. Although small, this paleodemographic sample is interesting, as several age groups are represented. The average age at death of these individuals is estimated at 27.5 years, but 45 years if only adults are taken into consideration. Thus, it is not possible to conclude more about the paleodemographic structure of this necropolis.

Paleopathological analysis points to the great presence of caries, especially with elder individuals, low frequency of indicators of developmental stress (lack of enamel hypoplasia, and cribrae orbitaliae present at only one individual). There are some osteoarthritic changes at the individuals from graves 3 and 5, which is fairly common at people over 35 years of age. Broken first and second right ribs at the individual from grave number 3 could be related to a fight-related injury.

Occupational stress markers have been noted on clavicles, humeruses, femurs, and tibias. Based on such a small sample, it can only be noted that male skeletons seem to be more robust, and that the upper extremities were subject to greater stress.